

Indikācijas dzemdes kakla sašūšanai¹

- Anamnēzes indicētas
- Ultraskaņas indicētas
- Glābšanas

Cēloņi īsam iespējamas komplikācijas izraisošam dzemdes kaklam grūtniecības laikā: iedzimtas anomālijas, ķirurģiskas manipulācijas anamnēzē (konizācija), dzemdes kakla slimības, infekcija, progesterona deficīts.

Pēcoperācijas perioda vadīšana

- Antibakteriāla terapija nav nepieciešama.
- Gultas režīms 24-48h
- Atturēšanās no dzimumattiecībām 1 nedēļu pēc operācijas

Kad noņemt šuves no dzemdes kakla pēc dzemdes kakla sašūšanas operācijas

- Apmēram 37.grūtniecības nedēļā
- Ja radušies šādi sarežģījumi:
 - Priekšlaicīgs augļa ūdenspūšļa plīsums neiznēsātas grūtniecības laikā
 - Pārmērīga vagināla asiņošana
 - Intrauterīna augļa nāve
 - Nepārejošas dzemdes kontrakcijas
 - Horionamnionīts

Dzemdes kakla sašūšanas operācijas sarežģījumi²

- Priekšlaicīgas dzemdību kontrakcijas
- Dzemdes kakla distocija
- Dzemdes kakla stenoze
- Priekšlaicīgs augļūdens apvalku plīsums
- Dzemdes kakla infekcija
- Intrauterīnas infekcijas attīstība (horijamnionīts)
- Dzemdes kakla plīsums, ja dzemdības sākas pirms dzemdes kakla šuvju noņemšanas
- Vispārējās anestēzijas radīti sarežģījumi (vemšana un slikta dūša)
- Pēcdzemdību infekcijas risks.

Dzemdes kakla sašūšanas operācijas kontrindikācijas

- Akūts maksts un dzemdes kakla iekaisums, amniāla infekcija
- Asiņošana grūtniecības laikā (*placenta previa*)
- Priekšlaicīgs augļa ūdenspūšļa plīsums
- Dzemdes kakla atvērums >4cm
- Prolabējis augļūdens plūslis.

¹ Te un turpmāk izmantots avots: Rezeberga, D., & Andrējeva, S. (2016). *Dzemdniecība: Normālā un patoloģiskā*. Rīga: Medicīnas apgāds.

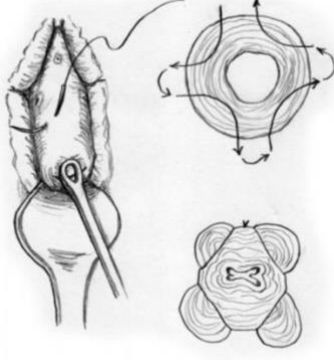
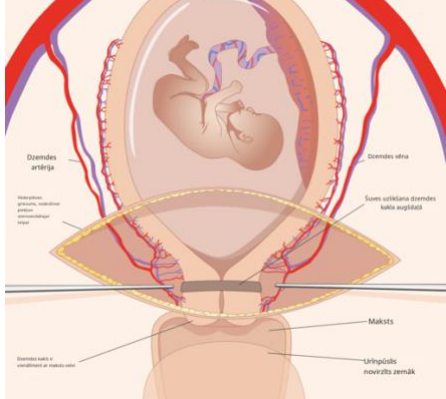
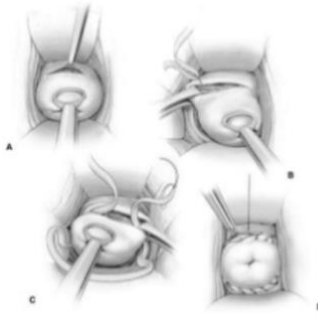
² *Cervical Cerclage*. (2020, August 24). Retrieved January 20, 2021, from

<https://americanpregnancy.org/healthy-pregnancy/pregnancy-complications/cervical-cerclage-820/>

Dzemes kakla sašūšanas operācijas sagatavošana operācijai³

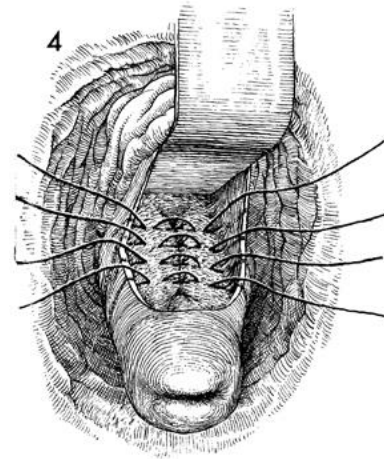
- Atturēšanās no dzimumdzīves nedēļu pirms operācijas
- Anamnēzes apkopošana
- Transvagināla ultrasonogrāfiskā (TVUS) izmeklēšana
- Neskaidro jautājumu pārrunāšana
- Anestēzijas nodrošināšana
- Aprīkojuma sagatavošana
- Pacientes pozicionēšana
- Atkārtota pirmsoperācijas izvērtēšana (augļa skrīninga izmeklējumi)
- Tokolīze (atsevišķos gadījumos; iegumi nav pierādīti).

Dzemes kakla sašūšanas operācijas – metodikas

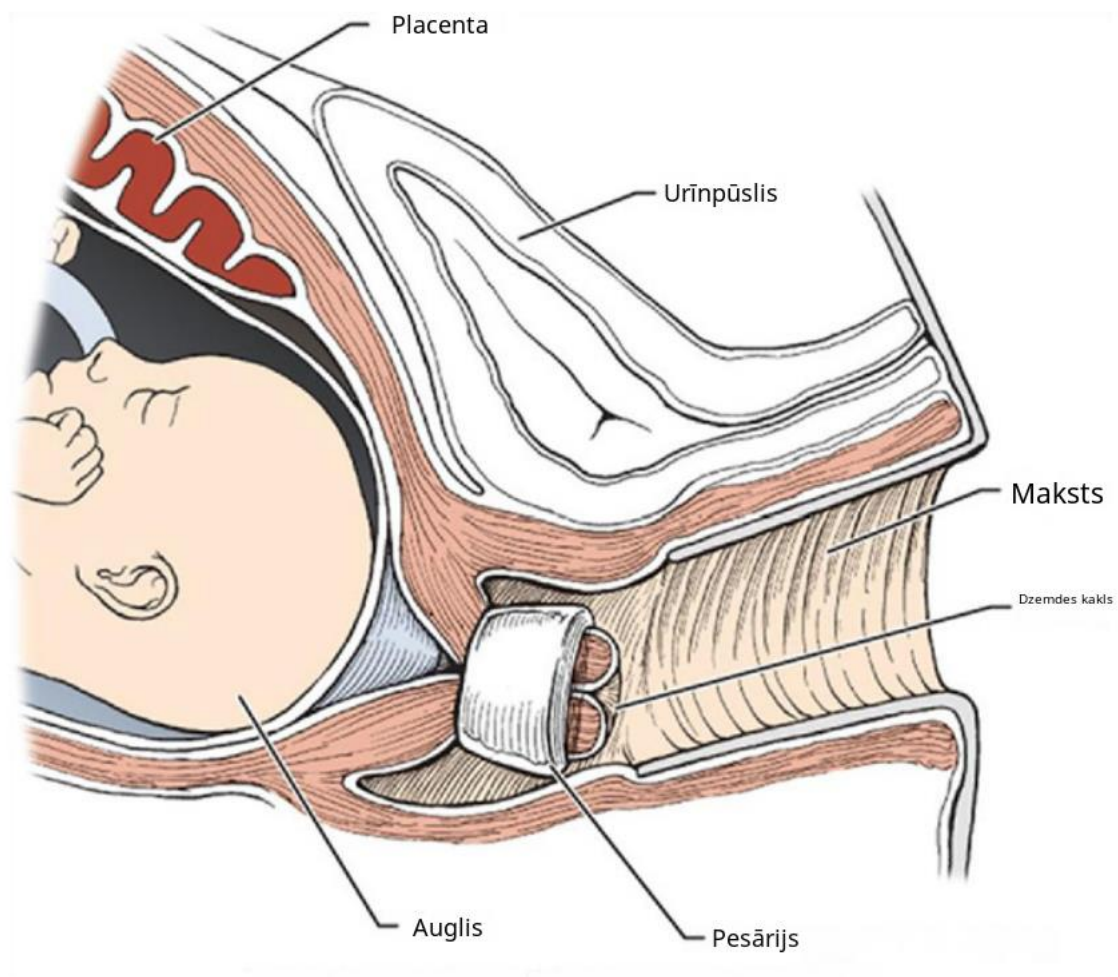
Makdonalda (<i>McDonald</i>) cirklēža	
Transabdominālā cirklēža	
Modificētā Širodkara (<i>Shirodkar</i>) cirklēža	

³ Allahyar Jazayeri, M. (2020, August 27). Cervical Cerclage: Technique, Pre-Procedure, Post-Procedure. Retrieved January 20, 2021, from <https://emedicine.medscape.com/article/1848163-overview#a2>

Pirmsgrūtniecības Laša (*Lash*) procedūra



Alternatīva dzemdes kakla sašūšanas operācijām - dzemdes kakla pesārijs



Silikona gredzens, ko ievieto makstī, lai koriģētu uterocervikālo lenķi. Pareizi ievadīts pesārijs nostata dzemdes kaklu sakrāli un mazina augļa ūdenspūšļa spiedienu uz cervikālo kanālu. Pagarina gestācijas laiku. Ievada 2. un 3. trimestrī – līdz 34.-36.nedēļai. Mazāki priekšlaicīgu augļa ūdens noplūšanas riski un septisko infekciju riski.