


Grūtniecība... .. nedēļā



Dzemdības termiņā

Priekšlaicīgas dzemdības

Dzemdības pēc termiņa

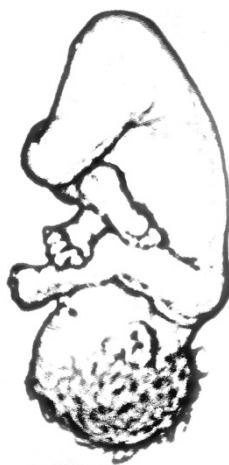<p>Partus maturus</p>	<p>Graviditas...in septimae...</p>  <p><i>VECMĀTĪBA - mazā diagnožu grāmata</i> <i>Veidoja: Linda Vītuma</i> <i>Materiāls pieejams <a href="http://kastanis.org">kastanis.org</a></i> <i><b>Paldies</b> Santai Oborenko par atbalstu!</i></p>
<p>Partus hypermaturus <i>s.serotinus</i></p>	<p>Partus praematurus</p>

Fizioloģiski prolongēta grūtniecība	Pirmdzemdētāja (līdz 18 g.v.)
Pirmdzemdētāja (līdz 35 g.v.)	Pirmdzemdētāja (pēc 35 g.v.)

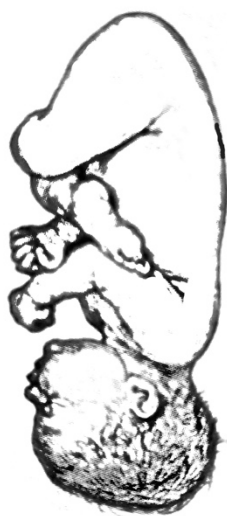
Primipara juvenilis	Graviditas physiologica prolongata
Primipara senilis	Primipara vetala

Atkārtota dzemdētāja (līdz 18 g.v.)

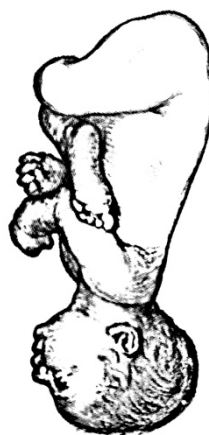Pakauša priekšguļa



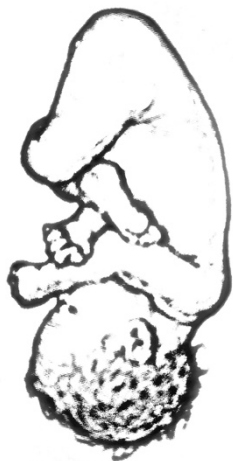Paura priekšguļa



Pieres priekšguļa

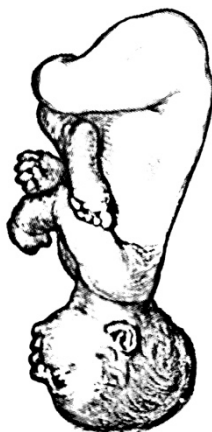

Praesentatio occipitalis  
*s.occipitum praevium*

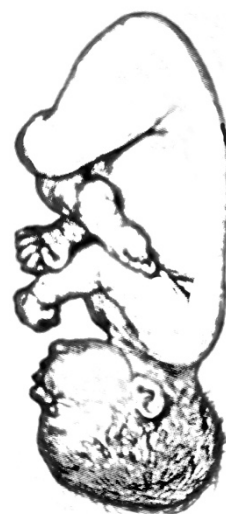

Multipara juvenilis

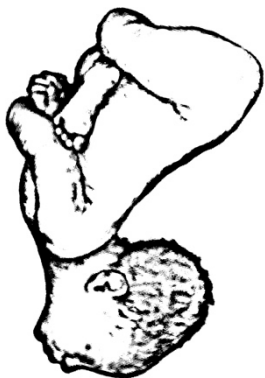
Praesentatio frontalis  
*s.frons praevium*



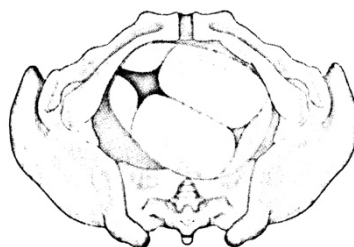
Praesentatio parietalis



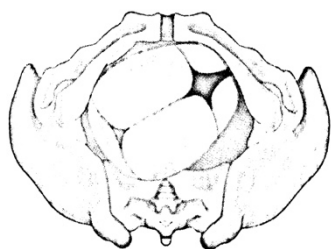
Sejas priekšguļa



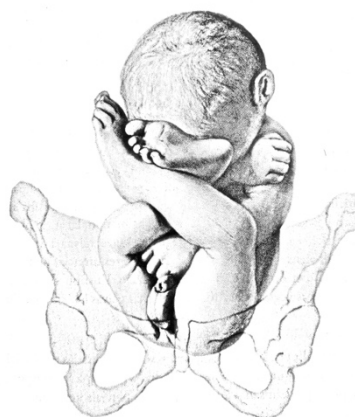Labā mugurējā pozīcija



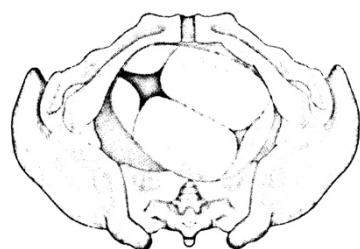
Kriesā mugurējā pozīcija



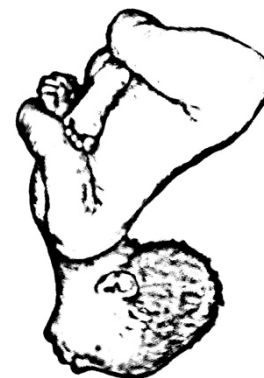
Iegurņa priekšguļa



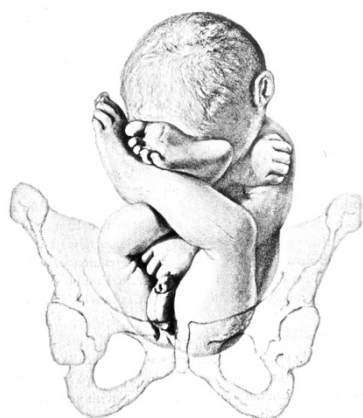Visus dorsoposterior dextra



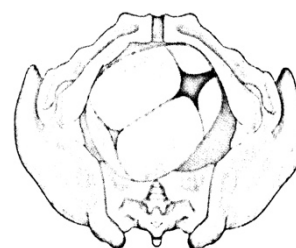
Facies praevia  
*s.praesentatio faciei*



Praesentatio pelvica  
*s.clunes praevii*

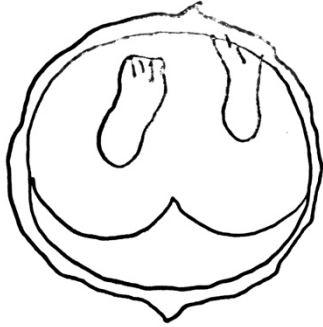


Visus dorsoposterior sinistra





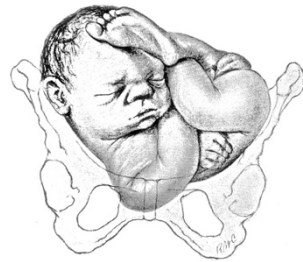Jaukta iegurņa un kāju priekšguļa



Kāju priekšguļa

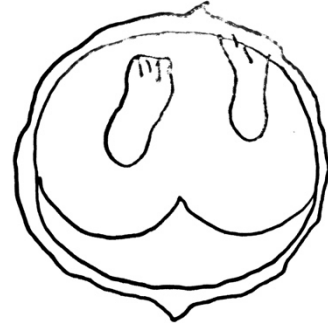Augļa stāvoklis slīpguļā

Augļa stāvoklis šķērsguļā



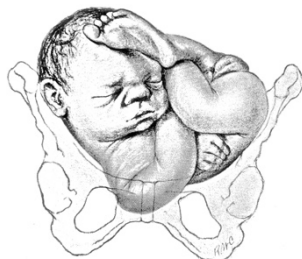Pedes praevii

Clunes et pedes praevii



Situs obliquus foetus (foeti)

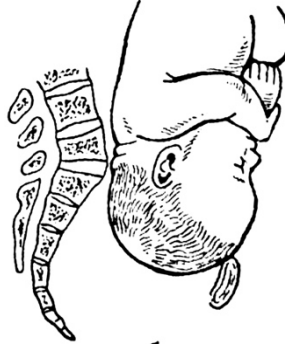Situs transversus foetus



Augsts galviņas stāvoklis  
taisnajā izmērā, priekšējā veidā



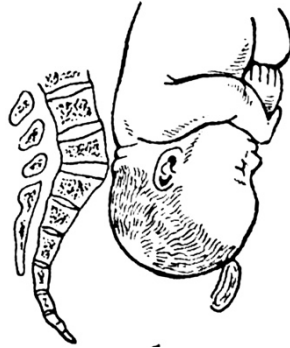Augsts galviņas stāvoklis  
taisnajā izmērā, mugurējā veidā



Nabas saites piestiprināšanās  
vieta

Nabas saites piestiprināšanās  
vieta - centrāli

Poistio occipitalis sacralis



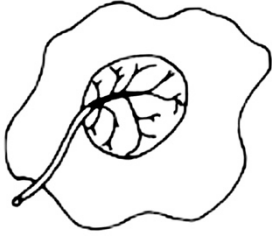
Positio occipitalis pubica



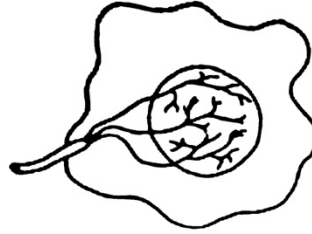
Praesentatio funiculi umbilicalis  
- insertio centralis

Praesentatio funiculi umbilicalis

Nabas saites piestiprināšanās  
vieta - margināli



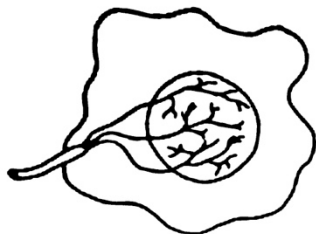
Nabas saites piestiprināšanās  
vieta - augļapvalkos



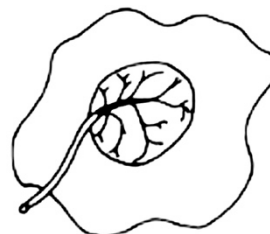
Nabas saites izslīdēšana

Nabas saites aptīšanās - ap kaklu

Praesentatio funiculi umbilicalis  
- insertio velamentosa



Praesentatio funiculi umbilicalis  
- insertio marginalis



Circumvallatio funiculi  
umbilicalis - circa collim

Prolapsus funiculi umbilicalis

Nabas saites aptīšanās - ap ķermeni

Nabas saites aptīšanās - ap roku

Nabas saites aptīšanās - ap kāju

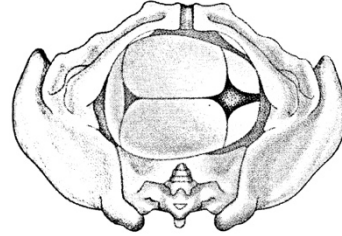
Nabas saites aptīšanās - ap gūžu

<p>Circumvallatio funiculi umbilicalis - circa brachium</p>	<p>Circumvallatio funiculi umbilicalis - circa truncim</p>
<p>Circumvallatio funiculi umbilicalis - circa femorim</p>	<p>Circumvallatio funiculi umbilicalis - circa crurim</p>



Nabas saites aptīšanās - ap pēdu

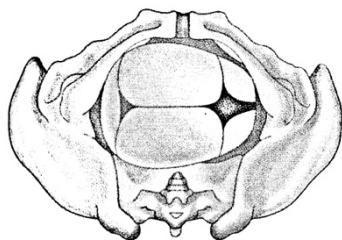
Pakauša šķērspoziģija



Krampjveida dzemdes  
kontrācijas

Dzemdību darbības vājums

Positio capitis transversa inferior



Circumvallatio funiculi  
umbilicalis - circa pedem

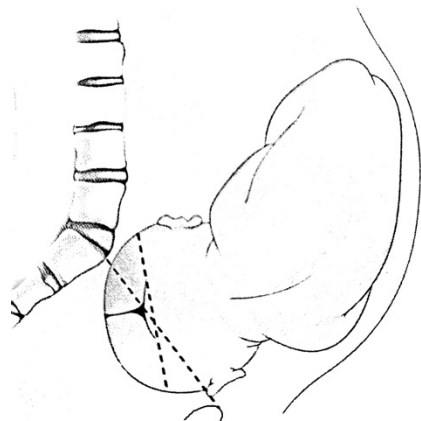
Debilitas virium parturientium  
(primaria, secundaria)

Tetania uteri

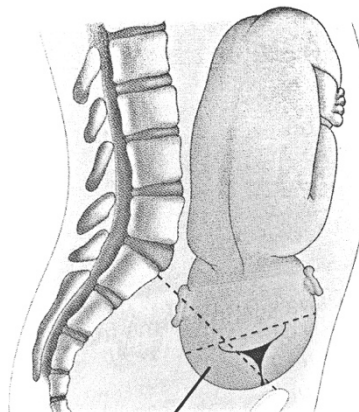
Dzemes darbības disfunkcija	Dzemdību sāpju vājums
Straujas dzemdība	Dzemdību darbības diskoordinācija

<p>Debilitas dolorum obstetricum</p>	<p>Dysfunctio uteri</p>
<p>Dyscoordinatio virium parturientium</p>	<p>Partus praecipitatus s.citius</p>

Priekšējais asinklītisms - bultas šuve tuvāk krusta kaulam



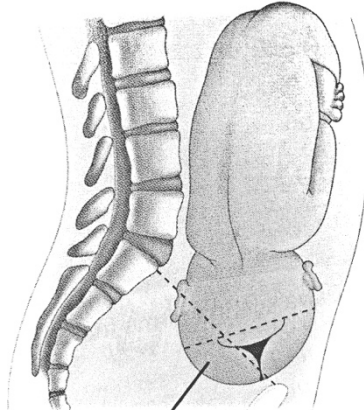
Mugurējais asinklītisms - bultas šuve tuvāk simfīzei



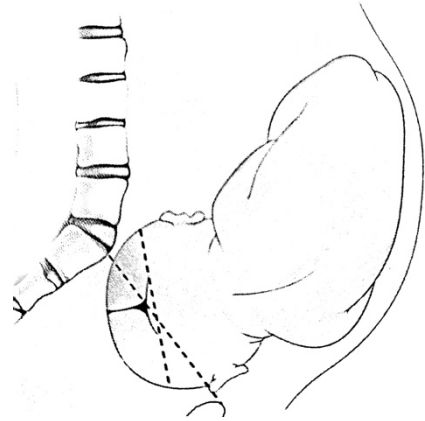
Izteikts galvas pieliekums (ķīļveida) ar izteikti padziļinātu mazā avotiņa novietojumu mazā iegurņa izejā

Bultas šuve atrodas nevis mazā iegurņa šķērsizmērā, bet tuvāk vienam no slīpajiem izmēriem

Asynclitismus posterior  
*s.obliquitas. Litzmanni*



Asynclitismus anterior  
*s.obliquitas. Naegele*



Asynclitismus Soleres

Asynclitismus Redereri

Anatomisks iegurņa  
sašaurinājums

Iegurņa un bērna galvas  
neatbilstība

Vienmērīgi nedaudz sašaurināts  
iegurnis

Vīrišķīgs iegurnis

Pelvis angusta functionalis	Pelvis angusta anatomica
Pelvis virilis	Pelvis aequabiliter justa minor



Iegurnis ar saīsinātu slīpo diametru	Saplacināts iegurnis
Vienmērīgi nedaudz rahītisks iegurnis	Iegurņa sāpes gūžu locītavās

<p>Pelvis plana rachitica</p>	<p>Pelvis plana simplex <i>s. Deventer</i></p>
<p>Pelvis coxalgitica</p>	<p>Pelvis aequabiliter justa rachitica</p>

<p>Iegurņa mazkustīgums - viena krusta kaula daļa un krusta kaula - ūžas kaula locītava ir mazkustīgas</p>	<p>Samazināts mazā iegurņa šķērsizmērs, deformēti krusta kaula spārni (<i>sacrum ala</i>)</p>
<p>Iegurnis ar norobežotiem kaulaudu veidojumiem uz kaula virspuses</p>	<p>Skoliotisks iegurnis</p>

<p>Pelvis ankylotica transversa angusta Robert</p>	<p>Pelvis ankylotica Naegele</p>
<p>Pelvis scoliotica</p>	<p>Pelvis exostotica</p>

Kifotisks iegurnis

Kifotiski skoliozs iegurnis

Iegurņa skriemeļu mazkustīgums

Osteomiēlītisks iegurnis

Pelvis kyphoscoliotica	Pelvis kyphotica
Pelvis osteomalatica	Pelvis spondylolystatica

Piltuvveida iegurnis	Liels auglis
Liela augļa dzemdības	Pirms dzemdībām / dzemdību laikā miris auglis

Foetus magnuus	Pelvis infundibuloformis
Foetus mortuus antenatalis / intranatalis	Partus foetuum magnum



Miruša augļa amorfū, želatīnam  
līdzīgas masas dzemdības

Priekšlaicīga augļūdens  
noplūšana

Priekšlaicīga augļūdens pūšļa  
atvēršanās

Priekšlaicīga augļūdens pūšļa  
atvēršanās sānos

Defluens liquoris amnii praecox spontanea	Partus ...foetuum mortuum maceratum
Diruptio valomentorum amnii praecox spontanea lateralis	Diruptio valomentorum amnii praecox spontanea

Dzemes plīsums

Draudošs dzemes plīsums

Spēcīgs dzemes plīsums

Dzemes audu plīsums

R.u.imminens	Ruptura uteri
R.u.hystopathica	R.u.violenta

Nepilnīgs dzemdes plīsums

Pilnīgs dzemdes plīsums

Dzemdes plīsums rētaudu vietā

Priekšējās maksts sienas plīsums

R.u.completa	R.u.incompleta
Colporrhexis antica	R.u.in loco cicatricis

Mugurējās maksts sienas plīsums

Sānu maksts sienas plīsums

Hematoma - parametrija

Hematoma - platās saites

Colporrhexis lateralis	Colporrhexis postica
Haematoma lig.lati	Haematoma parametria



Hematoma - maksts

Hematoma - ārējie  
dzimumorgāni

Hematoma - lielo kaunuma lūpu

Hematoma - mazo kaunuma lūpu

Haematoma vulvae	Haematoma vaginae
Haematoma labii minoris	Haematoma labii majoris

Hematoma – aiz vēderplēves

Hematoma – zem vēderplēves

Hematoma – blakus taisnajai  
zarnai

Hematoma – zem aponeirozes

Haematoma subperitonealis	Haematoma retroperitonealis
Haematoma subaponeurotica	Haematoma spatii pararectalis

Hematoma – zemfasciju

Hematoma – virsfasciju

Dzemes izvērsums

Dzemes kakla plīsums

Haematoma suprafascialis	Haematoma subfascialis
Ruptura colli <i>s.cervicis uteri</i>	Inversio uteri

Maksts plīsums

Starpenes plīsums

Draudošs starpenes plīsums

Uzsācies starpenes plīsums

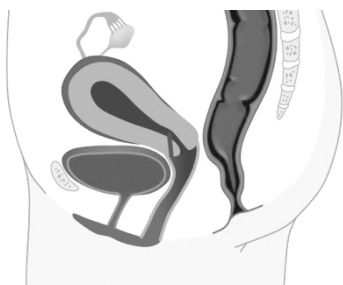Ruptura perinei	Ruptura vaginae
Ruptura perinei incipiens	Ruptura perinei imminens



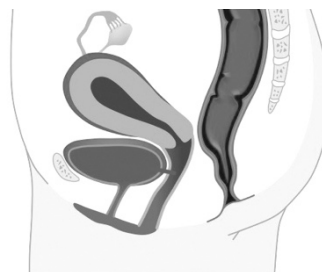Centrāls starpenes plīsums

Simfīzes plīsums

Fistula dzemdes kakla-maksts savienojumā



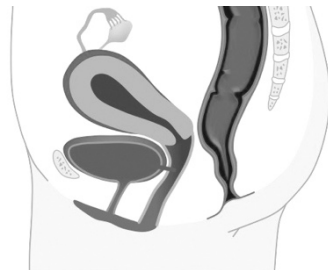Fistula urīnpūšļa-maksts savienojumā



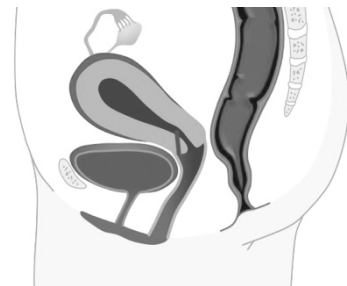Ruptura symphysis

Ruptura perinei centralis

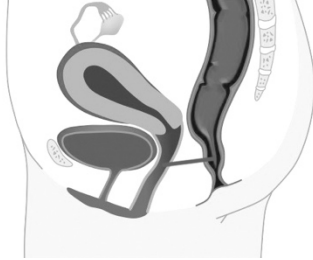Fistula vesicovaginalis



Fistula cervicovaginalis



Fistula taisnās zarnas-maksts savienojumā



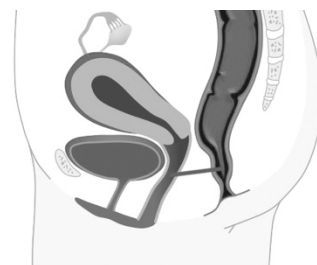Daļēja / pilnīga placentas priekšguļa

Dzemes kaklam priekšguļoša placenta

Daļēja vai pilnīga prišlaicīga normāli piestiprinātas placentas atslāņošanās

Placenta praevia totalis / partialis

Fistula rectovaginalis



Separatio placentae normaliter  
insertae praecox spontanea  
partialis / totalis  
*s. abruptio placentae*

Placenta praevia cervicalis /  
isthmicocervicalis

Priekšlaicīga placentas atslāņošanās ar lokālu asiņošanu	Zema placentas piestiprināšanās vieta
Daļēja vai pilnīga placentas pieaugšana	Pieaugusi placenta, kuras horija bārkstis ieaugušas dzemdes muskulatūrā

Insertio placentae inferior	Apoplexia utoeroplacentaris <i>s.uterus Couvelaire</i>
Placenta accreta	Placenta adhaerens totalis / partialis

Placenta izaugusi dzemdes muskulatūrā

Placenta izaugusi dzemdes muskulatūrā un izaugusi tai cauri

Placenta, kas atdalījusies no dzemdes sienas, bet aizturēta dzemdē

Placentas aizture, novēlota placentas atdalīšanās

Placenta percreta vera	Placenta increta <i>s. accreta vera</i>
Retentio partium placentae	Incarcerata placentae



Daļēja placentas aizture	Augļapvalku novēlota atdalīšanās
Dzemes atonija, hipotonija	Asiņošana no dzemes

Retentio velamentorum	Retentio placentae partialis
Metrorrhagia	Hypotonia, atonia uteri

<p>Samazināts fibrinogēnu daudzums asinīs, ar asinsreces traucējumiem saistītas saslimšanas</p>	<p>Placenta, kas sastāv no divām daļām</p>
<p>Placenta ar papildus daivu</p>	<p>Nabassaites piestiprināšanās placentas plēvēs</p>

<p>Placenta duplex</p>	<p>Hypofibrinogenaemia, afibrinogenaemia <i>s.coagulopathia</i></p>
<p>Insertio funiculi umbilicalis velamentosa</p>	<p>Placenta succenturiata</p>

Placenta ar nelieliem membranoziem laukumiem	Akūta / hroniska / progresējoša augļa hipoksija
Augļa kroplības	Augļūdeņu embolija

Hypoxia foetus acuta / chronica / progrediens	Placenta fenestrata
Embolia liquorem amnii	Monstruositas foetuss / partus foetuum monstrosusum / Monstrum

Maksts sašaurinājums	Maksts / dzemdes starpsiena
Dzemdes kakla stīvums	Koagulinācija dzemdes kakla ārējā atverē

<p>Septum vaginae <i>s.vagina septa / Uterus septus</i></p>	<p>Stenosis vaginae</p>
<p>Conglutinatio cervicis uteri orifici externi</p>	<p>Rhigiditas, dystocia colli uteri</p>



<p>Grūtniecības nelabums / slikta dūša</p>	<p>Neapturama, pastāvīga vemšana grūtniecības laikā</p>
<p>Krampji grūtniecības laikā</p>	<p>Grūtnieču horeja</p>

Hyperemesis gravidarum	Emesis gravidarum
Chorea gravidarum	Tetania gravidarum

Grūtniecības dermatīts	Grūtniecības locītavu iekaisums
Simfīzes sāpes grūtniecības laikā	Pūslīšu mola

Arthropathia gravidarum	Dermatosis gravidarum
Mola hydatidosa	Symphyseopathia gravidarum

<p>Gaļīgā mola</p>	<p>Oligohidramnija - pārāk maz augļūdeņu</p>
<p>Polihidramnija - pārāk daudz augļūdeņu</p>	<p>Augļūdeņu noplūšana grūtniecības laikā</p>

Oligohydramnion	Mola carnosā
Hydorrhoea uteri gravidi / annialis	Polihydramnion

Dzelte grūtniecības toksikozes  
gadījumā

Dzelte grūtniecības laikā

Grūtnieču anēmija

Anēmija grūtniecības laikā

<p>Icterus sub gravidate / Hepatitis parenchimatosa infectiosa <i>s.m. Botkini</i></p>	<p>Icterus gravidarum <i>s.hepatopathia gravidarum</i></p>
<p>Anaemia sub graviditate</p>	<p>Anaemia gravidarum</p>



Grūtnieču siekalošanās

Pretoksiskais sindroms

Grūtnieču tūska, ko izraisa kapilāru sienu caurlaidības palielināšanās

Grūtnieču nefropātija

<p>Sydromum <i>s.syndroma praetoxicosis</i></p>	<p>Ptyalismus gravidarum</p>
<p>Nephropathia gravidarum</p>	<p>Hydrops gravidarum</p>

Preeklampsija

Eklampsija

Eklamptiskā koma

Grūtnieču hipertenzija

Eclampsia	Praeclampsia
Hypertensia gravidarum	Coma eclamptica

Hipertenzija dzemdību laikā

Grūtnieču proteīnūrija

Grūtniecības pārtraukšanās

Draudošs aborts

Proteinuria gravidarum	Hypertensia sub partu
Abortus imminens	Abortus <i>s.interruptio graviditatis</i>

Uzsācies aborts

Noritošs, progresējošs aborts

Daļējs aborts

Pilnīgs aborts

Abortus progrediens <i>s.protrahens</i>	Abortus incipiens
Abortus completus	Abortus incompletus



<p>Cistopielīts, urīnpūšļa un nieru bļodiņas iekaisums</p>	<p>Pielonefrīts, nieres bļodiņas un nieres parenhīmas iekaisums</p>
<p>Nieru un perifēro nervu iekaisums</p>	<p>Pēcdzemdību čūlas (laika posmā no 4-6 nedēļai pēc dzemdībām)</p>

Pyelonephritis gravidarum	Cystopyelitis gravidarum
Ulcus puerperale	Neuritis, polineuritis gravidarum

Starpenes / vēdera šuvju vājums	Paaugstināta temperatūra bez noteiktas diagnozes
Rezorbcijas izraisīta temperatūras paaugstināšanās / lohiju uzkrāšanās dzemdē	Menstruālo asiņu uzkrāšanās dzemdes dobumā

<p>Febris <i>s.status febrilis sine localisatione sine diagnosi</i></p>	<p>Insuffitientia suturarum perinei / abdominis <i>s.post laparotomiam</i></p>
<p>Haematometra</p>	<p>Febris resorbtiva / lochiometra</p>

Placentas (augļapvalku) aizture  
dzemdes dobumā pēc  
dzemdībām

Pēcdzemdību endometriīts

Palēnināta dzemdes saraušanās

Strutu uzkrāšanās dzemdes  
dobumā

Endomyometritis puerperalis	Residua placentae (velamentorum) post partum
Pyometra	Subinvolutio uteri

<p>Daļēja dzemdes nekroze pēc dzemdībām</p>	<p>Dzemdes abscess</p>
<p>Parametrīts (dzemdes apaudu iekaisums - priekšējo, mugurējo, labās puses, kreisās puses)</p>	<p>Parametrīts (dzemdes apaudu iekaisums)</p>

<p>Abscesus uteri</p>	<p>Necrosis uteri partialis post partum</p>
<p>Pelvecellulitis</p>	<p>Parametritis anterior / posterior / dextra / sinistra</p>



Dzemes piedēkļu un līdzās  
esošo audu iekaisums

Strutu uzkrāšanās olvadā

Mazā iegurna vēderplēves  
iekaisums

Visaptverošs vēderplēves  
iekaisums

Pyosalpinx	Adnexitis et periadnexitis
Peritonitis diffusa	Pelveoperitonitis

Dzemes vēnu tromboflebīts	Iegurņa vēnu tromboflebīts
Augšstilba vēnas iekaisums, dziļās vēnu trombozes izraisīti spektra traucējumi (saukti arī par balto jeb piena kāju)	Virspusējo vēnu tromboflebīts

Thrombophlebitis venarum pelvicum	Metrotrambophlebitis
Thrombophlebitis v.superficialis	Thrombophlebitis v.femoralis <i>s.phlegmasia alba dolens</i>

<p>Septisks stāvoklis</p>	<p>Patogēnu mikrobu un to toksīnu iekļūšana asinīs</p>
<p>Sepse ar metastāzēm - vispārēja strutu infekcija</p>	<p>Piena nepietiekamība / neesamība</p>

Septicaemia	Status septicus
Agalactia, hypogalactia	Septicopyaemia

Pārāk liels piena daudzums	Sasprēgājuši krūšu gali
Piena sastrēgums krūts dziedzeros	Krūts dziedzeru iekaisums pēcdzemdību periodā (ar ūdeņainiem izdalījumiem; ar strutainiem izdalījumiem)

Rhagades mamillarum	Hypergalactia
Mastitis puerperalis serosa / purulenta	Lactostasis



Norobežots sastrutojums aiz krūts dziedzera starp virspusējo un dziļo fasciju

Pēcdzemdību psihoze

Pēcdzemdību infekcijas, pēcinfekcijas izraisīts nervu iekaisums (intoksikācijas, traumas rezultātā)

Vēdera priekšējās sienas atvēršana lejasdaļā ar vertikālu griezumumu

Psichosis puerperalis infectiosa / vera	Abscessus retromammarius
Laparotomia mediana inferior	Neuritis, polineuritis post partum infectiosa, postinfectiosa / ex intoxicationem / traumatica

Vēdera priekšējās sienas atvēršana lejasdaļā ar apakšējo vidējo vai apakšējo transversālo (Fanenštīla) griezumu

Ķeizargrieziens ar vēdera dobuma atvēršanu

Ķeizargrieziens ar griezienu šaurākajā dzemdes vietā šķērsojot ķermeņa garenasi

Grieziens ir tikai ādā, pārējo atdala neasā ceļā

Sectio caesarea abdominalis corporalis	Laparotomia modo Pfannenstiel
s.c.m. Guskovi-Zantschenko	s.c.isthmico-transversa

Grieziens ārpus vēderplēves	Mazais ķeizargrieziens
Pilnīga vai daļēja dzemdes izgriešana caru maksts priekšējo sienu	Auglūdeņu atvēršana

<p>Sectio caesarea parva abdominalis</p>	<p>= s.c.extraperitonealis</p>
<p>Amniotomia s.diruptio velamentorum ovii artificialis</p>	<p>Sectio caesarea vaginalis s.hysterectomia vaginalis anterior</p>

<p>Ārēja augļa apgrozīšana caur mātes vēdera sienu</p>	<p>Augļa apgrozīšana, ko izdara ar vienu roku caur vēdera sienu, palīdzot ar vienu vai vairākiem rokas pirkstiem makstī</p>
<p>Pēdu izšķiršana, sataustīšana</p>	<p>Brekstona-Hiksa pagrieziens</p>

<p>Versio foetus in pedem <i>s. bimanualis</i></p>	<p>Versio obstetrica externa</p>
<p>Versio foetus in pedem m.Bracston-Hicks</p>	<p>Deductio pedis</p>



Dzemes kakla dilatēšana ar pirkstiem	Dzemes mutes paplašināšana ar griezumu, griezums dzemes kaklā
Starpenes pargriešana	Griezums maksts ieejā dzemdībās

<p>Hysterostomatotomia <i>s. Hysterostomatomia</i> <i>s.trachelotomia</i></p>	<p>Dilatatio colli uteri digitalis</p>
<p>Episiotomia</p>	<p>Perineotomia</p>

Starpsienas pārgriešana

Augļa vakuumekstrakcija

Stangu uzlikšana

Stangu uzlikšana ar noliekumu  
iegurņa izejas virzienā, ar  
mazajām maiglēm

Vacuumextractio foetus	Septotomia
A.f.in exitu pelvis <i>s. A.f.minoris s.forceps minor</i>	Applicatio forcipis

Stangu uzlikšana ar noliekumu  
iegurņa dobuma virzienā, ar  
vidējām maiglēm

Augļa ekstrakcija aiz  
priekšguļošanās daļas (iegurņa  
vai pēdu)

Augļa rokas atbrīvošana  
dzemdību laikā

Rokas atbrīvošana

<p>Extractio foetus clunibus praevii / pedibus praevii</p>	<p>A.f.in cavo pelvis <i>s. A.f.media s.forceps media</i></p>
<p>Liberatio manum m.Fight-Smelli</p>	<p>Subsidium manuale <i>s.manufactio m.Cowjanowi I, II</i></p>

Galviņas atbrīvošana	Manuāla placentas atdalīšana
Maunāla dzemdes dobuma pārbaude	Instrumentāla dzemdes dobuma pārbaude

Separatio placentae manualis <i>s. Ablatio placentae manualis</i>	Liberatio capitis m. Morisso-Lavret
Revisio cavi uteri instrumentalis	Revisio cavi uteri manualis



Maksts plīsuma sašūšana

Starpenes šuve

Maksts gredzena šuve

Kaunuma lūpu šuve

Colpoperineorrhaphia	Colporrhaphia
Labiarrhaphia	Episiorrhaphia

Dzemes kakla šuve	Augļa galviņas perforācija (caururbšana) patoloģiskās dzemdībās
Galvas smadzeņu izņemšana, piem., embriotomijā	Augļa galvaskausa sadragāšana, lai padarītu iespējamās dzemdības

<p>Perforatio capitis <i>s. craniotomia</i></p>	<p>Trachelorrhaphia</p>
<p>Cranioclasia</p>	<p>Excerebratio</p>

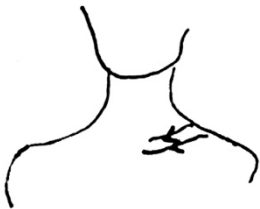<p>Augļa izņemšana</p>	<p>Augļa sadalīšana, lai atvieglotu tā izņemšanu, ja normālas dzemdības nav iespējamās</p>
<p>Galvas nogriešana auglim, lai atvieglotu tā izņemšanu, ja normālas dzemdības nav iespējamās</p>	<p>Augļa krūšu un vēdera dobuma orgānu izņemšana embriotomijā</p>

<p>Embryotomia</p>	<p>Extractio foetus</p>
<p>Exenteratio <i>s. evisceratio</i></p>	<p>Decapitatio</p>


Augšdelma kaula amputēšana

Skriemeļu pārgriešana  
deformācijas labošanai vai  
destrukcijas perēkļa atvēršanai

Atslēgas kaula salaušana, lai  
atvieglotu bērna piedzimšanu



Maksts ķirurģiska noslēgšana

<p>Spondylotomia</p>	<p>Exarticulatio humeris</p>
<p>Colpocleisis</p>	<p>Cleidotomia</p> 



Dzemes amputācija virs maksts  
bez / ar piedēkļiem

Pilnīga dzemes izņemšana bez /  
ar piedēkļiem

3 latviski  
<diagnoze>

4 latviski  
<diagnoze>

<p>Exstirpatio uteri sine adnexus / cum adnexi</p>	<p>Amputatio uteri supervaginalis sine adnexus / cum adnexus</p>
<p>4 latīniski &lt;diagnosis&gt;</p>	<p>3 latīniski &lt;diagnosis&gt;</p>

1 latviski  
<diagnoze>

2 latviski  
<diagnoze>

3 latviski  
<diagnoze>

4 latviski  
<diagnoze>

<p>2 latin &lt;diagnosis&gt;</p>	<p>1 latin &lt;diagnosis&gt;</p>
<p>4 latin &lt;diagnosis&gt;</p>	<p>3 latin &lt;diagnosis&gt;</p>

## Avoti

1. Kristaps Rudzītis. Terminologia medica. SIA Nacionālais apgāds, 2005
2. Viljamsa DZEMDNIECĪBA, tulkojums latviešu valodā, Ģimenes veselības centrs „Stārķa ligzda”, Rīga, 2013 (17., 18., 20., 30.nodaļa)
3. Female Reproductive System (Side View) - <https://ib.bioninja.com.au/standard-level/topic-6-human-physiology/66-hormones-homeostasis-and/female-reproductive-system.html>
4. Proses Descent (Sinklītisms, Asinklītisms anterior, dan Asinklītisms posterior), Sumber: Cunningham et. al. William Obstetrics 23rd Edition - <https://mila804.wordpress.com/2016/01/29/mekanisme-persalinan-normal-7-cardinal-movements-of-labor/>
5. Development of the placenta. Published by Austen Jordan - <https://slideplayer.com/slide/12802546/>
6. Santas Oborenko oriģinālskices